

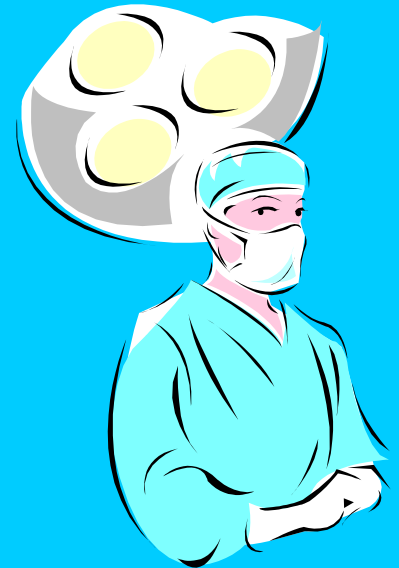# **SOPORTE NUTRICIONAL DEL NEONATO QUIRÚRGICO.**

**Servicio de Neonatología**

**Hospital Pediátrico Docente William Soler**

**Ciudad de la Habana.**

**Autor:** Profesora Ana Camejo Plasencia.



# **Factores que afectan la Nutrición del Neonato Quirúrgico.**

- Bajo peso al nacer.
- Intestino corto congénito.
- Intestino acortado quirúrgicamente.
- Presencia de Ostomias.
- Malformaciones graves asociadas.

# **Afectación de la nutrición en el bajo peso**

Incremento de respuesta al estrés quirúrgico.

Durante el acto quirúrgico:

- Elevación de las catecolaminas séricas (epinefrina, norepinefrina).
- Inhibición de la liberación de insulina (hiperglicemia prolongada en prematuros).
- Aumento de lactato, piruvato, ácidos grasos libres, glicerol, cuerpos cetónicos y corticoesteroides.
- Aumento discreto del cortisol.

Trastornos electrolíticos.

Acidosis metabólica.

## **Afectación de la nutrición en el bajo peso**

Factores a tener en cuenta en prematuros:

- Al término del embarazo: La longitud del Intestino delgado es de  $248 \pm 40$  cm.
- La longitud del intestino delgado se duplica en el último trimestre de la vida intrauterina.

## **Intestino corto:**

- Frecuente en gastrosquisis.
- Menos frecuente en el onfalocele, la atresia intestinal múltiple (“apple peel”), y el vólvulo intestinal.

### Consecuencias:

- Mala absorción y desnutrición (pérdida de superficie absorptiva del intestino).
- Asas intestinales edematosas y acartonadas.
- Alteraciones de la peristalsis y la absorción (efectos de líquido amniótico sobre un intestino sin cobertura).

## **Intestino acortado quirúrgicamente:**

- Síndrome de intestino corto.
- No es una entidad anatómica, sino funcional.
- Duodeno-yeyuno (Carbohidratos, grasas, proteínas).
- Ileon (Vitamina B12, Zinc, sales biliares, vitaminas liposolubles).
- Válvula Ileocecal (reguladora del tiempo del tránsito).
- Colon (Agua y electrolitos).

# **Presencia de ostomías.**

## **Ostomías para alimentación:**

- Necesidad de alimentación a goteo continuo.
- Incrementos lentos en el apoyo nutricional.
- Necesidad en ocasiones de alimentación mixta.
- Aumento de la sepsis nosocomial.

## **Ostomías para evacuación (defecación):**

- Afectaciones nutricionales como intestino acortado.
- En las ileostomías: Deposiciones con gran pérdida de líquidos y electrolitos muy graves.
- Incremento de la sepsis nosocomial.

## **Ostomías dobles:**

- Con fines de alimentación y evacuación.
- Se comportan como un intestino acortado quirúrgicamente.

# **Malformaciones graves asociadas.**

## **Cardiovasculares:**

- Utilización disminuida de líquidos.
- Lento aumento de la osmolaridad.
- Uso de drogas vasoactivas.

## **Pulmonares:**

- Necesidad de ventilación prolongada.
- Uso frecuente de alimentación mixta.

## **Renales:**

- Extremar medidas con incremento de líquidos, electrolitos y osmolaridad de las soluciones.



# **Factores Asociados a malformaciones digestivas.**

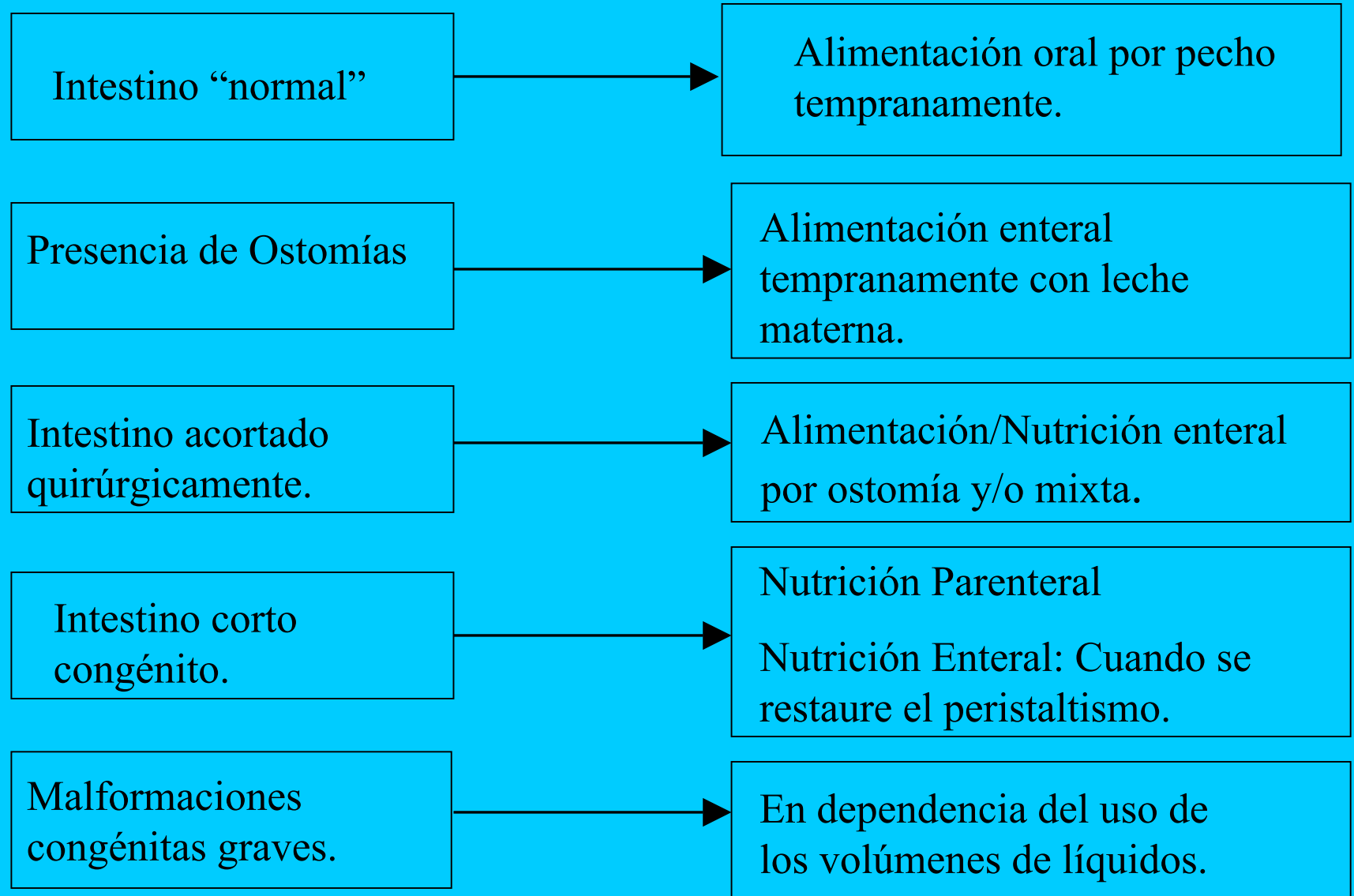
## **Servicio de Neonatología. HWS.**

**Año 2000-2005.**

<b>Factores</b>	<b>%</b>
Bajo peso al nacer	24.0
Intestino Corto o Acortado quirúrgicamente	17.4
Presencia de Ostomias	20.4
Malformaciones Asociadas	21.0

*Fuente: Registros Estadísticos del Servicio.*

# PROGRAMACIÓN DE LA NUTRICIÓN DEL NEONATO QUIRÚRGICO.



# **Tipo de Alimentación y edad de comienzo.**

## **2000-2005.**

<b>TIPO</b>	<b>&lt;= 5d*</b>	<b>&gt;5d**</b>	<b>Nro.</b>	<b>% del TOTAL.</b>
Via oral y/o Enteral con leche materna	98	23	121	72,9
Alimentación Parenteral	2	12	14	8,4
Mixta	9	11	20***	12,1
No se alimentó ****			11	6,6
Total			166	100

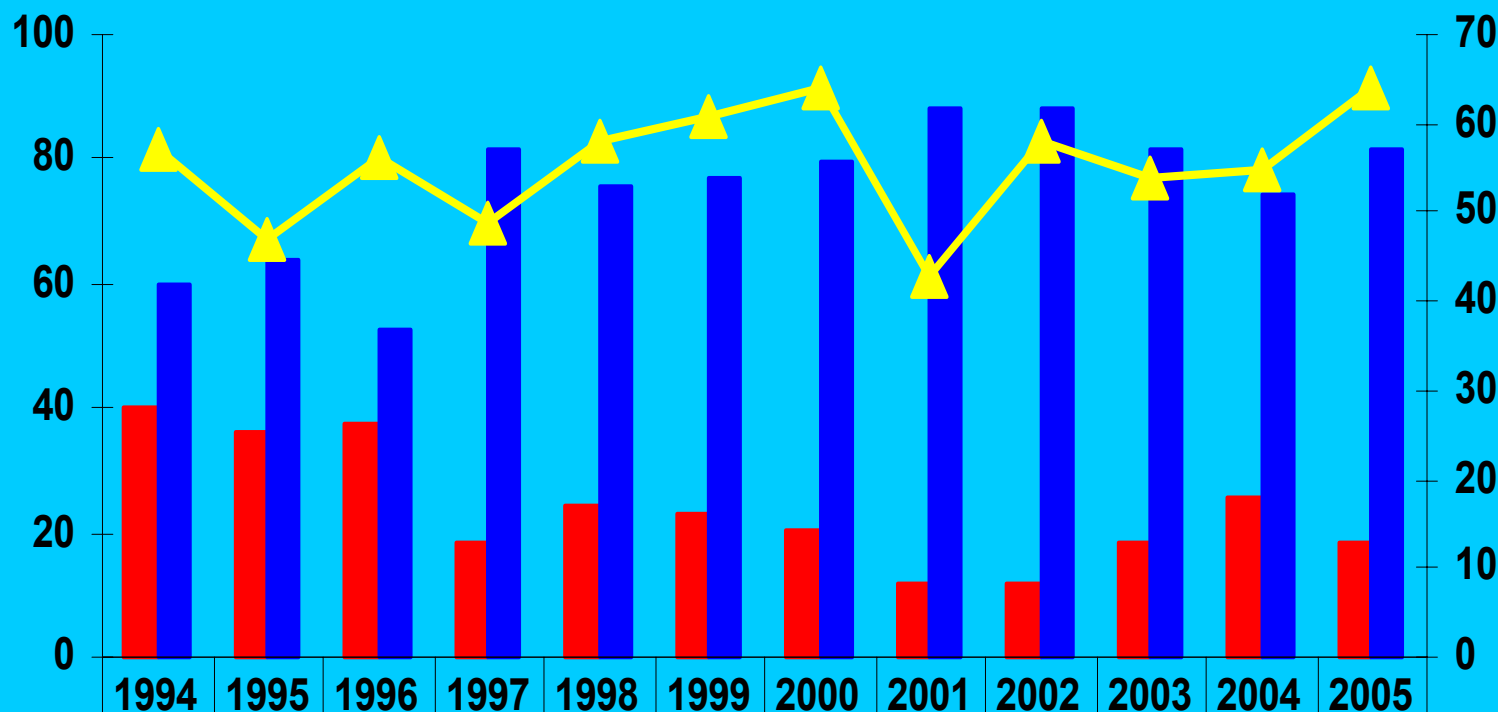
**\* Tiempo Mínimo 6 horas.**

**\*\* Tiempo maximo 15 dias**


**\*\*\* 7 pacientes se alimentaron con leche artificial.**

**\*\*\*\* fallecieron antes de alimentarlos.**

## COMPORTAMIENTO DE LA CIRUGÍA NEONATAL



<span style="color: red;">■</span> mortalidad	40,4	36,3	37,6	18,3	24,2	22,9	20,3	11,6	12,1	18,5	25,4	18,7
<span style="color: blue;">■</span> supervivencia	59,6	63,7	52,5	81,7	75,8	77,1	79,7	88,4	87,9	81,5	74,1	81,3
<span style="color: yellow;">▲</span> # de pacientes	57	47	56	49	58	61	64	43	58	54	55	64

An aerial photograph of a tropical island. The island is covered in lush green vegetation, with some areas appearing more yellowish, possibly due to dry grass or a different type of plant. The island is surrounded by deep blue water. The text is overlaid on the image, centered horizontally and vertically.

*No tenemos en nuestras manos la solución  
a todos los problemas; pero ante los problemas  
tenemos nuestras manos.*

**GRACIAS**